

**Adriana Relvas¹, Teresa Vasconcelos^{1,2}, Meylem Navarro¹,
Paloma Tejero³, Ander Pino⁴, Eduardo Anitua⁴**

¹Doctora en Medicina, Universidad do Porto. Máster en Medicina Estética, Universidad de Alcalá (Madrid). Fortius Clinic, Santa Maria da Feira, Portugal.

²Doctora en Medicina, Universidad do Porto. Clínica Mirai, Cascais, Portugal.

³Doctora en Medicina, Universidad de Alcalá (Madrid), España.

⁴ Doctor en Medicina. BTI-Biotechnology Institute, Vitoria, España.

E-mail: vasconcelos.mteresa@gmail.com



Dra. Adriana Relvas

Uso combinado del plasma rico en factores de crecimiento en líquido y gel para el rejuvenecimiento cutáneo: un estudio piloto

Combined use of plasma rich in growth factors in liquid and gel form for skin rejuvenation: a pilot study

RESUMEN

Antecedentes. El envejecimiento de la piel es un proceso multifactorial que se caracteriza por la disminución progresiva de la capacidad funcional cutánea. El plasma rico en factores de crecimiento (PRGF) es obtenido de la sangre del propio paciente y ha demostrado promover la regeneración cutánea. En este estudio se ha valorado la eficacia del tratamiento combinado de PRGF-Líquido y PRGF-Gel para aumentar el volumen cutáneo y el rejuvenecimiento de la piel.

Material y método. Se incluyeron 15 pacientes con un diagnóstico clínico de piel envejecida. Los pacientes se sometieron a dos sesiones de tratamiento combinado de PRGF con un intervalo de dos meses. Los participantes fueron evaluados antes y 3 meses después del inicio del estudio. Se realizaron macrofotografías estandarizadas, análisis ecográfico y se cumplimentaron cuestionarios de satisfacción para valorar el resultado estético final.

Resultados. Tras la terapia PRGF se observó un efecto de estiramiento inmediato que redujo las arrugas y provocó un aumento del tejido blando. Los pacientes mostraron un notable rejuvenecimiento de la piel, con recuperación de la pérdida de volumen y disminución de la flacidez. Los resultados ecográficos mostraron una reducción estadísticamente significativa de la banda subepidérmica de baja ecogenicidad como marcador de la piel envejecida. Los pacientes refirieron estar satisfechos o muy satisfechos tras la finalización del estudio y aseguraron que sus expectativas iniciales habían sido superadas. No se reportaron efectos adversos.

Conclusión. El uso combinado de PRGF-Líquido y PRGF-Gel tiene un buen perfil de seguridad induciendo aumento de volumen y rejuvenecimiento de la piel.

Palabras clave. Plasma rico en factores de crecimiento, PRGF-Líquido, PRGF-Gel, Volumen cutáneo, Rejuvenecimiento.

ABSTRACT

Background. Skin aging is a multifactorial process characterized by a progressive decrease in the skin's functional capacity. Plasma rich in growth factors (PRGF) is obtained from the patient's own blood and has been shown to promote skin regeneration. This study has assessed the efficacy of the combined treatment of PRGF-Liquid and PRGF-Gel in increasing skin volume and skin rejuvenation.

Material and Method. Fifteen patients with a clinical diagnosis of aging skin were enrolled. Patients underwent two sessions of combined PRGF treatment with an interval of two months. Participants were evaluated before and 3 months after the start of the study. Standardized macro-photographs, ultrasound analysis and satisfaction questionnaires were completed to assess the final aesthetic result.

Results. After PRGF therapy, an immediate tightening effect was observed that reduced wrinkles and caused an increase in soft tissue. Patients showed remarkable skin rejuvenation, with recovery of volume loss and decrease in sagging. Ultrasonographic results showed a statistically significant reduction of the subepidermal low echogenicity band as a marker of skin aging. Patients reported being satisfied or very satisfied after completion of the study and stated that their initial expectations had been exceeded. No adverse effects were reported.

Conclusion. The combined use of PRGF-Liquid and PRGF-Gel has a good safety profile in inducing volume increase and skin rejuvenation.

Keywords. Plasma rich in growth factors, PRGF-Liquid, PRGF-Gel, Skin volume, Rejuvenation.

INTRODUCCIÓN

El envejecimiento o senescencia es un proceso multifactorial que comienza desde la concepción y se caracteriza por la disminución progresiva de la capacidad funcional de todos los tejidos y órganos del organismo. Esto conlleva una reducción de la habilidad para adaptarse y responder a la agresión de los estímulos ambientales. Los cambios en la piel son los signos más visibles del proceso general de senescencia, en el que interviene una combinación de factores intrínsecos y extrínsecos. Los factores intrínsecos o cronológicos incluyen cambios que se producen a lo largo del tiempo y están determinados por la genética del individuo y el fototipo cutáneo. Por otro lado, el máximo exponente de los factores extrínsecos es la radiación ultravioleta (especialmente implicada en el fotoenvejecimiento), aunque también se incluyen los hábitos tóxicos, la nutrición y otros factores medioambientales [1]. De la combinación de estos factores, y en función de cada individuo, surgen diversos signos clínicos como las arrugas, discromías, flacidez cutánea, atrofia de la piel, y pérdida de elasticidad y volumen. Estas manifestaciones están relacionadas con un incremento del estrés oxidativo cutáneo unido a la disminución de los niveles de colágeno y glicosaminoglicanos, como el ácido hialurónico. También se desarrollan alteraciones funcionales como la cronificación de la cicatrización de las heridas, reducción de la producción de citoquinas, disminución de síntesis de fibras elásticas y alteración de la barrera funcional [2].

La piel es el órgano más extenso y visible del organismo con un gran peso psicosocial. Por lo tanto, el envejecimiento cutáneo es una fuente importante de preocupación. Debido a la presión social, una piel sana es determinante para las relaciones personales y, en consecuencia, la conciencia estética de la población ha aumentado. Durante las últimas dos décadas, se han desarrollado diferentes materiales de relleno inyectables con distintos mecanismos de acción para minimizar, posponer o incluso revertir el proceso de envejecimiento [3]. En esta línea, algunas terapias buscan estimular la regeneración de la piel utilizando factores de crecimiento (FC) extraídos de las plaquetas del propio paciente [4]. Los FC son proteínas biológicamente activas, que pertenecen al grupo de las citoquinas, con potente acción estimulante en la formación de nuevo tejido [5]. Juegan un papel importante en la comunicación intercelular a través de la interacción con receptores específicos localizados en la membrana celular [6]. Sus efectos biológicos impulsan la reparación

y regeneración tisular mediante: quimiotaxis (migración celular dirigida), mitosis (división celular), angiogénesis (formación de nuevos vasos sanguíneos), proliferación, diferenciación y regulación celular, y síntesis de la matriz extracelular [7]. Las plaquetas constituyen un importante reservorio de FC, ya que cada plaqueta posee aproximadamente entre 50 y 80 gránulos alfa, cada uno de los cuales contiene más de 30 tipos de proteínas involucradas en procesos de curación de heridas y regeneración tisular [8]. Algunos de estos péptidos bioactivos son: TGF- β -1 y TGF- β -2 (*Transforming Growth Factor beta-1 and beta-2*), IGF-I (*Insulin-like Growth Factor type I*), VEGF (*Vascular Endothelial Growth Factor*), bFGF (*basic Fibroblast Growth Factor or FGF-2*), EGF (*Epidermal Growth Factor*) and HGF (*Hepatocyte Growth Factor*) [9].

En los últimos años se han desarrollado diferentes sistemas comerciales para la obtención sencilla y reproducible de concentrados plaquetarios [10]. La tecnología del plasma rico en factores de crecimiento (Endoret® PRGF®) es una mezcla de proteínas autólogas preparada a partir de un volumen específico de plasma rico en plaquetas y pobre en leucocitos, cuya aplicación en tejidos dañados acelera el proceso de regeneración [11]. Aparte de FC, el PRGF contiene fibrinógeno que crea una malla de fibrina que facilita la adhesión y proliferación celular, aumentando la vascularización y la deposición de matriz extracelular [12]. Recientemente se ha desarrollado un nuevo gel inyectable basado en la tecnología PRGF [13]. Al contrario que la forma líquida convencional del PRGF, esta formulación en gel posee propiedades viscoelásticas que contrarrestan las limitaciones asociadas al proceso natural de retracción de la fibrina. Esto ofrece una mayor estabilidad volumétrica y mantiene la forma tridimensional del tejido tratado de forma prolongada. El nuevo PRGF-Gel ofrece propiedades mecánicas óptimas para la viscosuplementación de defectos cutáneos y presenta una liberación sostenida de moléculas bioactivas que juegan un papel clave en la regeneración de la piel. Además, este biomaterial puede modificarse en un gel de baja o alta viscosidad para adecuarse a los requerimientos individuales de la piel de cada paciente [14]. El objetivo de este estudio fue evaluar la eficacia del tratamiento combinado con PRGF-Líquido y PRGF-Gel en la disminución de arrugas y rejuvenecimiento de la piel. Para ello se realizaron fotografías estandarizadas y un examen ecográfico antes y después del tratamiento. También se recogieron encuestas de satisfacción del paciente 3 meses después del inicio del estudio.

MATERIAL Y MÉTODO

El estudio se llevó a cabo siguiendo los principios establecidos en la Declaración de Helsinki actualizada en 2013.

Pacientes

Se incluyeron en el estudio 15 pacientes con signos de envejecimiento cutáneo (11 mujeres y 4 hombres), de 36 a 64 años (media de 53 años). Según la escala Fitzpatrick, el 20% presentaban fototipo IV, 53% fototipo III y 27% fototipo II. En cuanto a las arrugas antes del tratamiento, el 67% se calificaron como Glogau grado III (arrugas severas) y 23% como Glogau grado II (arrugas moderadas). Todos los pacientes firmaron un consentimiento informado y se les practicó una analítica con hemograma completo y una serología para hepatitis A, B, C, VIH, y sífilis mediante la prueba TPHA. Los criterios de inclusión y exclusión de los pacientes se recogen en la Tabla I.

Criterios de inclusión
<ul style="list-style-type: none"> Mujeres y hombres sanos mayores de 18 años Signos de envejecimiento cutáneo: arrugas, flacidez, pérdida de volumen, fotodaño, adelgazamiento de la dermis, atrofia de la piel en cara, cuello o manos Entender el diseño del estudio y no utilizar ningún otro tratamiento cutáneo durante el periodo de seguimiento
Criterios de exclusión
<ul style="list-style-type: none"> Haber recibido cualquier tratamiento cosmético para rejuvenecimiento cutáneo en los 6 meses previos al estudio Tener implantes de relleno con materiales permanentes Antecedentes alérgicos previos a hemoderivados Inflamación activa o infección en la zona de tratamiento Patologías sanguíneas con alteraciones plaquetarias o coagulopatías Infecciones sistémicas, incluyendo la hepatitis o el VIH Lesiones cutáneas cancerosas o pre-cancerosas Estar en tratamiento con inmunosupresores o anticoagulantes Enfermedades somáticas en fase aguda Lactancia o embarazo Pacientes con expectativas inalcanzables
<p>Tabla I. Se muestran los criterios de inclusión e inclusión empleados en este trabajo.</p>

Preparación del PRGF-Líquido y Gel

Se siguieron las instrucciones del fabricante para la preparación del PRGF-Líquido (KMU-Esthetics, BTI-Biotechnology Institute, Vitoria, España). Se extrajo sangre periférica en tubos de 9 ml con 3,8% de citrato sódico como anticoagulante. Posteriormente, la sangre se centrifugó (BTI System V) obteniéndose la columna de plasma en 2 frac-

ciones (F1 y F2). La F2 se define como los 2 ml de plasma rico en plaquetas por encima de la capa leucocitaria y la F1 como el plasma remanente por encima de la F2. La F1 fue desechada y la F2 se recolectó con cuidado evitando la aspiración de leucocitos. Antes de la inyección, el PRGF-Líquido fue activado con activador de PRGF (BTI).

También se siguieron las instrucciones del fabricante para la preparación del PRGF-Gel (KMU10-Gel, BTI). Para la elaboración del gel, de baja y alta viscosidad, se recolectó la fracción plasmática y se gelificó de forma rápida o sostenida para posteriormente enriquecerlo en plaquetas según lo establecido en las instrucciones.

Diseño del estudio y evaluación clínica

Los pacientes que cumplieron con los criterios de inclusión/exclusión fueron llamados a una visita inicial para determinar su estado basal, fototipo Fitzpatrick y el grado de severidad de las arrugas según la escala de Glogau. Se tomaron fotografías estandarizadas utilizando una cámara digital (Apple iPhone 6s, 12 megapíxeles, 4608 x 2592 píxeles). También se realizó un examen ecográfico para la determinación de la banda subepidérmica de baja ecogenicidad (SLEB – *Subepidermal Low Echogenicity Band*) utilizando una sonda acoplada a un ecógrafo HS40 con un transductor de matriz lineal de banda ancha y frecuencia variable entre 9 y 13 MHz (Samsung, Madrid, España).

Antes del tratamiento, la piel se limpió con suero salino y se desinfectó con clorhexidina. La anestesia tópica se aplicó durante 30 minutos (lidocaína 6%). Tras la activación, se inyectó PRGF-Líquido mediante mesoterapia, utilizando agujas de calibre 32G con técnicas *crosslink* y multipunción. Posteriormente, se realizaron numerosas infiltraciones intradérmicas de PRGF-Gel de baja viscosidad en arrugas finas y moderadas mediante la técnica de raspado y utilizando agujas 30G. Después, el PRGF-Gel de alta viscosidad se inyectó subdérmicamente a través de agujas 25G en arrugas profundas, como las líneas de marioneta y/o los pliegues naso-labiales, de forma lineal-retrógrada. Finalmente, se aplicó una crema refrigerante durante diez minutos. La duración completa de cada intervención fue aproximadamente de 10 a 15 minutos.

A todos los pacientes se les practicaron 2 sesiones de tratamiento en las regiones facial, cervical y dorso de las manos, en intervalos de 2 meses y fueron evaluados clínicamente al comienzo y 3 meses después del inicio del estudio. Al final del periodo de seguimiento, se repitieron la toma de fotografías y la medición del SLEB.

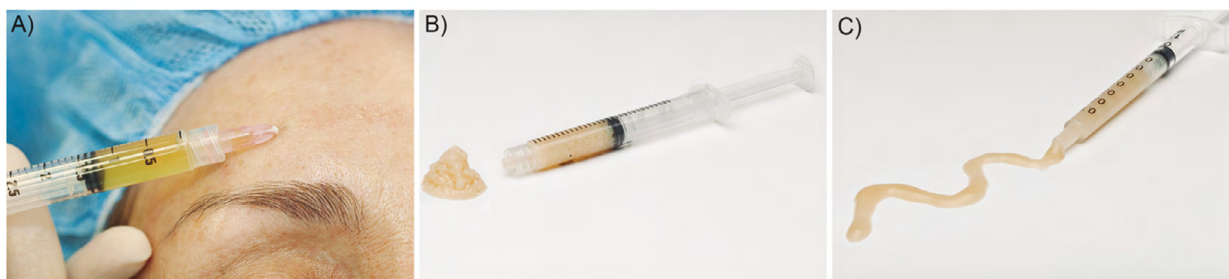

Figura 1. A) El PRGF-Líquido se usa comúnmente en mesoterapia utilizando microagujas. B) PRGF-Gel de alta viscosidad que se deposita en el tejido subcutáneo para tratar arrugas profundas y restitución de volumen. C) PRGF-Gel de baja viscosidad que se inyecta intradérmicamente para reducir las finas líneas.

Adicionalmente, los sujetos cumplimentaron un cuestionario personal y se les pidió que comparasen sus expectativas iniciales con el resultado final en relación con aspectos clave del rejuvenecimiento cutáneo como la hidratación, suavidad de la piel, calidad cutánea, disminución de arrugas y reducción de flacidez. Finalmente, los pacientes rellenaron un cuestionario de satisfacción subjetiva siguiendo una escala de cinco puntos tipo Likert: muy insatisfecho, insatisfecho, indiferente, satisfecho o muy satisfecho.

Análisis estadístico

Para la cuantificación de SLEB, se analizó la media y la desviación estándar. Tras comprobar la distribución normal (test de Shapiro-Wilk) y la homocedasticidad (test de Levene) las diferencias fueron estudiadas usando la prueba t de Student. Se consideró estadísticamente significativa si $p < 0,05$. Para el análisis estadístico se utilizó SPSS v. 15.0 del software de Windows (SPSS Inc, Chicago, IL).

RESULTADOS

Las formulaciones del PRGF se obtuvieron de la fracción rica en plaquetas a partir de la sangre del propio paciente. El PRGF-Líquido presentaba un aspecto traslúcido y amarillento, con opacidad relativa en dependencia del contenido lipídico de cada paciente (Figura 1A). Los PRGF-Gel mostraban apariencia de gel opaco y amarillento, manteniendo forma tridimensional, asemejándose a un material viscoelástico (Figura 1B-C). El gel de alta viscosidad presentaba propiedades biomecánicas más robustas mientras que el de baja viscosidad mostraba un perfil reológico más suave.

Tras la activación de la fibrina, se comparó la capacidad del PRGF-Líquido y PRGF-Gel para mantener su disposición tridimensional (Figura 2). Tras 20 minutos, el PRGF-Líquido comenzó a coagular y se obtuvo un coágulo de

fibrina sumergido en un sobrenadante plaquetario. La retracción total del coágulo duró 24 horas. Por otro lado, el PRGF-Gel no mostró signos de retracción tras 24 horas y fue capaz de mantener su volumen original, lo que indica que mantendrá un efecto volumétrico 3D duradero.

Evaluación clínica

Dos pacientes abandonaron el estudio debido a su incapacidad para completar el periodo de seguimiento. No hubo efectos adversos, aparte de eritema transitorio y edema local en 5 pacientes que se resolvió en las primeras 48-72 horas. Los pacientes no refirieron malestar durante las intervenciones.

Tras la terapia con PRGF, se observó mayor turgencia de la piel (Figura 3), con disminución de arrugas y aumento del tejido blando. La mejora clínica global se mantuvo durante




Figura 2. Comportamiento de retracción del coágulo de PRGF-Líquido y PRGF-Gel durante 24 horas.

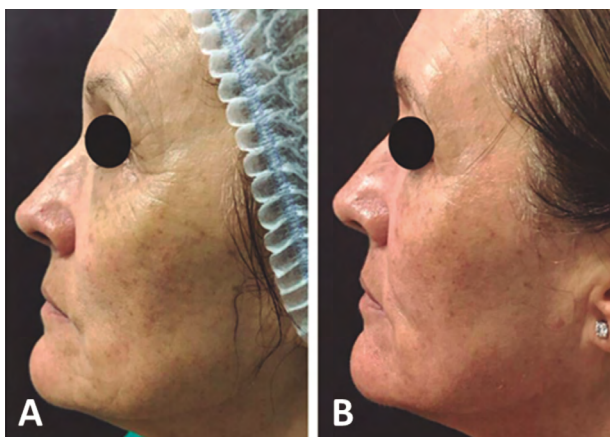


Figura 3. Resultado del tratamiento facial en una paciente de 55 años con fototipo III. A) Antes de comenzar el estudio. B) 3 meses después de finalizado el segundo tratamiento. Puede apreciarse un aumento del volumen de tejido blando, disminución de arrugas finas y mejoría de la calidad de la piel.

el periodo de seguimiento, y se observó un aumento de flexibilidad y recuperación del tono de la piel tras 3 meses, con restitución de la pérdida de volumen (Figuras 4 y 5). La disminución de las líneas estáticas redujo la textura irregular de la piel y equilibró el perfil cutáneo. Los análisis ecográficos mostraron una disminución estadísticamente significativa del SLEB de $37,2\% \pm 17,7\%$, comparando los datos obtenidos antes con los de después del tratamiento ($p < 0,05$) (Figura 6).

Respecto del grado de satisfacción, no hubo pacientes insatisfechos con el tratamiento practicado; el 15% refirió estar muy satisfecho y el 85% satisfecho. Adicionalmente, los participantes cumplieron un cuestionario subjetivo comparando sus expectativas iniciales con los resultados obtenidos. El cuestionario incluía 5 variables: hidratación, suavidad, calidad cutánea, arrugas y flacidez. Antes del inicio del estudio el 53, 14 y 33% de los pacientes indicaron que esperaban una mejora en tres, cuatro o cinco de los parámetros, respectivamente. Al final del periodo de seguimiento, el 23% de los pacientes manifestaron que habían experimentado una mejora en cuatro y el 73% de cinco parámetros. Por lo tanto, el resultado estético final tras la terapia PRGF mejoró sus expectativas iniciales. Tras la comparativa de las fotografías pre y post-tratamiento, tres especialistas clínicos objetivaron que los 12 pacientes mostraban signos de mejora clínica para todos los parámetros mencionados y uno de los pacientes mostró mejoras en cuatro de los parámetros. Estos resultados fueron más notables en pacientes de edad avanzada.

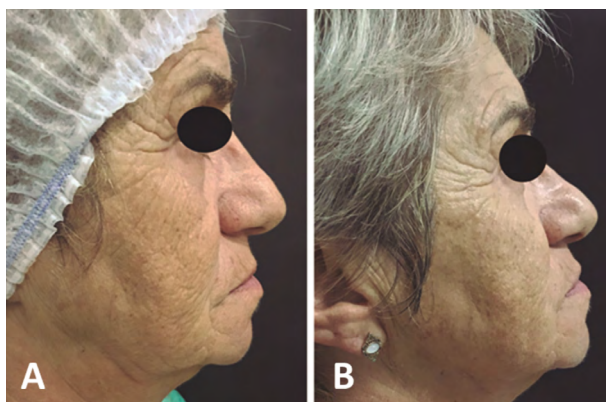


Figura 4. Resultado alcanzado en el tratamiento facial en una paciente de 62 años con fototipo III. A) Antes de comenzar el estudio. B) 3 meses después de finalizado el segundo tratamiento. Puede apreciarse un aumento del volumen de tejido blando con mejora de la calidad de la piel.

DISCUSIÓN

Numerosas investigaciones señalan que, a partir de los 30 años, el volumen facial pierde de 4 a 5 ml por año [15,16]. Esto se debe al adelgazamiento del tejido subcutáneo y a la disminución de la producción de colágeno y elastina. Existen diferentes procedimientos cuyo objetivo es restaurar el volumen de piel por medio de inyecciones de materiales de relleno [17]. Sin embargo, algunos de estos productos se han relacionado con efectos adversos indeseados o resultados artificiales [18].

En el presente estudio se ha evaluado la combinación de diferentes formulaciones terapéuticas basadas en la tecno-

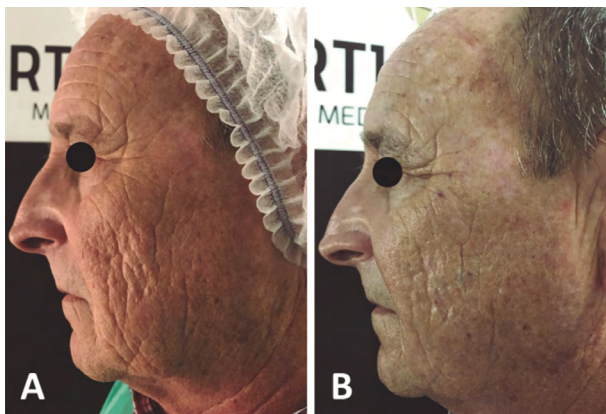

Figura 5. Tratamiento facial con PRGF en un paciente de 64 años con fototipo III. A) Antes de comenzar el estudio. B) 3 meses después de finalizado el segundo tratamiento. Puede apreciarse un aumento notable del volumen de tejido blando con mejora de la calidad de la piel y disminución de sus arrugas.

N	SLEB t1 um	SLEB t2 um
1	430	260
2	390	150
3	430	290
4	520	410
5	890	390
6	500	350
7	660	540
8	940	560
9	990	800
10	780	690
11	990	500
12	690	220
13	760	490
Media	690	435
Desviac. Típica	221	187

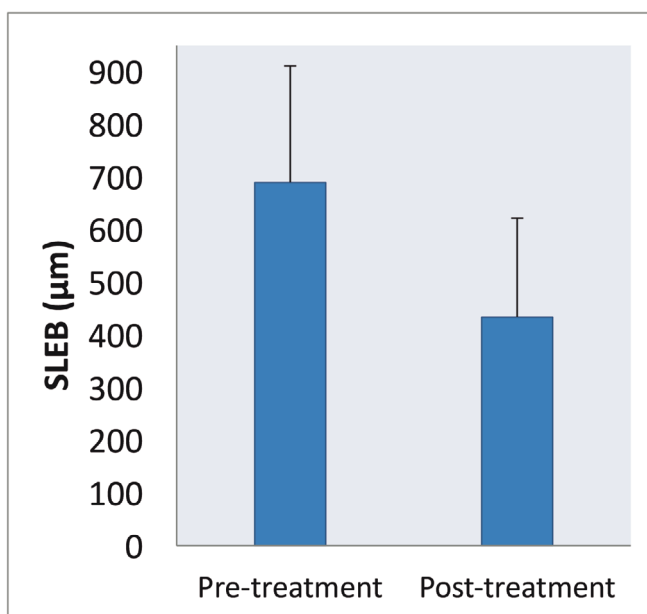


Figura 6. Tras la terapia combinada de PRGF, los resultados de los análisis ecográficos practicados revelaron una reducción estadísticamente significativa ($p < 0,05$) de la banda ecogénica subepidérmica (SLEB), como puede observarse en el gráfico adjunto.

logía PRGF para promover el rejuvenecimiento de la piel. Los resultados indican que tanto el PRGF-Líquido como el PRGF-Gel promueven un efecto de volumen inmediato de la piel, reducen la severidad de las arrugas e inducen un aumento del tejido blando que se mantiene, al menos, durante 3 meses. Estos resultados son consistentes con otros estudios en los que la monoterapia de PRGF-Gel ha sido usada como un biomaterial para el aumento volumétrico facial [14]. Otros autores también han informado que las propiedades biomecánicas de esta formulación permiten la disminución de las líneas estáticas junto con un marcado efecto elevador que ayuda a equilibrar el perfil cutáneo [19]. Los resultados de este trabajo revelan una mejora de la calidad global de la piel en términos de hidratación, suavidad y disminución de la flacidez. Estos resultados ya se han informado en ensayos clínicos, donde la mesoterapia de PRGF-Líquido fue aplicada sobre piel fotoenvejecida y cronológicamente envejecida [20,21]. Pensamos que el uso combinado de PRGF, tanto de la forma líquida como en gel, puede tener un efecto sinérgico sobre el rejuvenecimiento cutáneo y la restitución de defectos tisulares como las arrugas.

La ecografía cutánea es una herramienta de evaluación rápida y no invasiva, que ha sido ampliamente utilizada para determinar diferentes aspectos de la piel enveje-

cida y como parámetro de eficacia en procedimientos de rejuvenecimiento cutáneo [22]. En el presente estudio, el análisis ecográfico se utilizó para analizar los cambios en la SLEB a modo de marcador del envejecimiento cutáneo. El aumento de esta banda hipocogénica en la ecografía se correlaciona con el grado de elastosis cutánea, que se interpreta como una acumulación anormal de fibras elásticas densas y altamente compactadas por debajo de la membrana basal [23]. En ese sentido, el tratamiento combinado de PRGF líquido y gel redujo significativamente la SLEB. Esto es consistente con otros estudios que también han observado un aumento de la eco-intensidad de la capa dérmica junto con una disminución de la SLEB y las áreas hipocogénicas tras la terapia PRGF [24]. De hecho, el tratamiento PRGF ya demostró, mediante ecografía, que aumenta el grosor dérmico, lo que es indicativo de la síntesis de nuevos componentes de la matriz intercelular y la deposición de nuevas fibras de colágeno [14,19]. En concordancia con anteriores ensayos clínicos, la terapia PRGF ha obtenido una alta satisfacción de los pacientes con una mejora clínica objetiva que sobrepasó las expectativas iniciales de los participantes. Otros trabajos similares han recogido una satisfacción similar de los pacientes tratados con esta terapia autóloga, sin que se detectaran respuestas insatisfactorias [14,19-21].

La terapia combinada de PRGF mejora el contorno de la cara y la atrofia cutánea derivada del envejecimiento; lo que podría estar relacionado con las potentes propiedades biomecánicas del PRGF-Gel, que incrementa la proyección de la piel y el aumento volumétrico del tejido [14]. Diversas caracterizaciones biomecánicas previas han demostrado su robustez relativa y su habilidad para resistir las fuerzas externas como la acción que ejerce la musculatura de la piel o la gravedad, lo que hace que se comporte como un depósito dinámico una vez implantado en el tejido vivo [13]. Además, el perfil reológico óptimo de PRGF-Gel, incluyendo su módulo elástico y viscoso, sugiere que podría ejercer un soporte eficiente para moldear de manera correcta el tejido, mejorando la estética facial.

Por otra parte, el PRGF-Líquido aporta una liberación sostenida de factores de crecimiento que participan en la regeneración de la piel, con implicación en mecanismos biomoleculares relacionados con la remodelación de las capas dermo/epidérmicas. Algunos hallazgos sugieren que proteínas como el bFGF, aumentan el fenotipo fibroblástico induciendo la apoptosis de miofibroblastos, lo que reduce la aparición de tejido fibroso. Este mecanismo está relacionado con la desregulación de la ruta PI3K/Akt y la sobreexpresión de la ruta Rho/Rho quinasa [25]. El HGF, presente en el PRGF, también induce la regeneración anti-fibrótica mediante la sobreexpresión de la proteína Smad 7 y la reducción de fosforilación de Smad 2/3 [26]. Otros estudios concluyen que el PRGF puede estar involucrado en la reducción de la fase inflamatoria del cierre de heridas debido a la atenuación de la ruta NFκB [27]. La contracción de las heridas se ha relacionado con la actividad de factores de crecimiento como el PDGF a través de la activación de canales de calcio y el flujo iónico intracelular [28]. Además, el PRP activa diversos reguladores anti-apoptóticos como Bcl-2, ejerciendo así un importante efecto preventivo de la muerte celular [29]. En línea con estos hallazgos, otros

estudios sugieren que esta terapia aumenta la actividad antioxidante de la zona tratada a través de la sobreexpresión del elemento de respuesta antioxidante (ARE) y la regulación del factor nuclear Nrf2, lo que reduce la presencia de radicales libre y especies reactivas del oxígeno [30]. El aumento de la actividad celular, en respuesta a este tratamiento autólogo, podría estar relacionado con la ruta ERK/Akt y la sobreexpresión de la CDK4/Ciclina D1, tal y como ha sido demostrado recientemente [31].

Este trabajo muestra por primera vez la eficacia del tratamiento combinado del PRGF en forma líquida y gel. Sin embargo, este estudio presenta ciertas limitaciones como el bajo número de pacientes y el corto periodo de seguimiento. Se necesitan ensayos clínicos aleatorizados y controlados adicionales para corroborar la eficacia y seguridad del tratamiento combinado de PRGF. Sería conveniente que estos estudios incluyeran análisis de la topografía cutánea y evaluaran mediante corneometría y cutometría el grado de hidratación y elasticidad de la piel.

CONCLUSIÓN

La terapia combinada de PRGF parece un tratamiento prometedor para restaurar la pérdida de volumen cutáneo y mejorar la calidad general de la piel. La formulación del PRGF, tanto en su forma líquida como en gel, tienen un buen perfil de seguridad y originan un efecto relleno temporal con rejuvenecimiento de la piel en respuesta a los factores de crecimiento liberados en el lugar de la aplicación.

DECLARACIÓN

Las Dras. Adriana Relvas, Teresa Vasconcelos y Meylem Navarro informan que contribuyeron de forma equivalente en este estudio.

BIBLIOGRAFÍA

- (1). Sahin E, Depinho RA. Linking functional decline of telomeres, mitochondria and stem cells during ageing. *Nature*. 2010 Mar 25;464(7288):520-8.
- (2). Zhang S, Duan E. Fighting against Skin Aging: The Way from Bench to Bedside. *Cell Transplant*. 2018 May;27(5):729-738.
- (3). Ahn CS, Rao BK. The life cycles and biological end pathways of dermal fillers. *J Cosmet Dermatol*. 2014 Sep;13(3):212-23.
- (4). Anitua E, Zalduendo MM, Prado R, Alkhraisat MH, Orive G. Morphogen and proinflammatory cytokine release kinetics from PRGF-Endoret fibrin scaffolds: evaluation of the effect of leukocyte inclusion. *J Biomed Mater Res A*. 2015 Mar;103(3):1011-20. doi: 10.1002/jbm.a.35244.
- (5). Barrientos S, Stojadinovic O, Golinko MS, Brem H, Tomic-Canic M. Growth factors and cytokines in wound healing. *Wound Repair Regen*. 2008 Sep-Oct;16(5):585-601.
- (6). Anitua E, Zalduendo MM, Alkhraisat MH, Orive G. Release kinetics of platelet-derived and plasma-derived growth factors from autologous plasma rich in growth factors. *Ann Anat*. 2013 Oct;195(5):461-6.
- (7). Anitua E, Alkhraisat MH, Orive G. Perspectives and challenges in regenerative medicine using plasma rich in growth factors. *J Control Release*. 2012 Jan 10;157(1):29-38.
- (8). Anitua E, Sánchez M, Orive G, Andia I. Delivering growth factors for therapeutics. *Trends Pharmacol Sci*. 2008 Jan;29(1):37-41.
- (9). Anitua E, Tejero R, Alkhraisat MH, Orive G. Platelet-rich plasma to improve the bio-functionality of biomaterials. *BioDrugs*. 2013 Apr;27(2):97-111.
- (10). Anitua E, Prado R, Sánchez M, Orive G. Platelet-rich plasma: preparation and formulation. *Operative techniques in orthopaedics*. 2012;22(1):25-32.
- (11). Anitua E, Sánchez M, Orive G, Andía I. The potential impact of the preparation rich in growth factors (PRGF) in different medical fields. *Biomaterials*. 2007 Nov;28(31):4551-60.
- (12). Anitua E, Sánchez M, Orive G. Potential of endogenous regenerative technology for in situ regenerative medicine. *Adv Drug Deliv Rev*. 2010 Jun 15;62(7-8):741-52.
- (13). Anitua E, Pino A, Troya M, Jaén P, Orive G. A novel personalized 3D injectable protein scaffold for regenerative medicine. *J Mater Sci Mater Med*. 2017 Dec 14;29(1):7.
- (14). Jiménez Gómez N, Pino Castresana A, Segurado Miravalles G, Truchuelo Díez M, Troya Estavillo M, Anitua Aldecoa E, Jaén Olasolo P. Autologous platelet-rich gel for facial rejuvenation and wrinkle amelioration: A pilot study. *J Cosmet Dermatol*. 2018 Nov 18.
- (15). Misery L, Myon E, Martin N, Consoli S, Boussetta S, Nocera T, Taieb C. Sensitive skin: psychological effects and seasonal changes. *J Eur Acad Dermatol Venereol*. 2007 May;21(5):620-8.
- (16). Donofrio L, Weinkle S. The third dimension in facial rejuvenation: a review. *J Cosmet Dermatol*. 2006 Dec;5(4):277-83.
- (17). Iannitti T, Morales-Medina JC, Coacci A, Palmieri B. Experimental and Clinical Efficacy of Two Hyaluronic Acid-based Compounds of Different Cross-Linkage and Composition in the Rejuvenation of the Skin. *Pharm Res*. 2016 Dec;33(12):2879-2890.

- (18). Abduljabbar MH, Basendwh MA. Complications of hyaluronic acid fillers and their managements. *Journal of Dermatology & Dermatologic Surgery* 2016;20(2):100-106.
- (19). Fedyakova E, Pino A, Kogan L, Eganova C, Troya M, Anitua E. An autologous protein gel for soft tissue augmentation: in vitro characterization and clinical evaluation. *J Cosmet Dermatol.* 2019 Jun;18(3):762-772.
- (20). Díaz-Ley B, Cuevast J, Alonso-Castro L, Calvo MI, Ríos-Buceta L, Orive G, Anitua E, Jaén P. Benefits of plasma rich in growth factors (PRGF) in skin photodamage: clinical response and histological assessment. *Dermatol Ther.* 2015 Jul-Aug;28(4):258-63.
- (21). Anitua E, Sánchez M, Sarabia R, Sanz J, Aguirre J, Orive G. Eficacia y seguridad del PRGF (plasma rico en factores de crecimiento) en la regeneración cutánea facial. *Ensayo clínico, randomizado y controlado con ácido hialurónico.* AECEP 2011:23-33.
- (22). Fournier N, Dahan S, Barneon G, Diridollou S, Lagarde JM, Gall Y, Mordon S. Nonablative remodeling: clinical, histologic, ultrasound imaging, and profilometric evaluation of a 1540 nm Er:glass laser. *Dermatol Surg.* 2001 Sep;27(9):799-806.
- (23). Richard S, de Rigal J, de Lacharriere O, Berardesca E, Leveque JL. Noninvasive measurement of the effect of lifetime exposure to the sun on the aged skin. *Photodermatol Photoimmunol Photomed.* 1994 Aug;10(4):164-9.
- (24). Centeno AF-T, Roldán FA, Álvarez IB, Sánchez RR, Fernández CV. Bioestimulación cutánea con plasma rico en plaquetas autólogo. *Estudio controlado con ecografía.* *Piel* 2013;28(2):69-74.
- (25). Abe M, Yokoyama Y, Ishikawa O. A possible mechanism of basic fibroblast growth factor-promoted scarless wound healing: the induction of myofibroblast apoptosis. *Eur J Dermatol.* 2012 Jan-Feb;22(1):46-53.
- (26). Vyas B, Ishikawa K, Duflo S, Chen X, Thibeault SL. Inhibitory effects of hepatocyte growth factor and interleukin-6 on transforming growth factor-beta1 mediated vocal fold fibroblast-myofibroblast differentiation. *Ann Otol Rhinol Laryngol.* 2010 May;119(5):350-7.
- (27). Anitua E, Zalduendo M, Troya M, Padilla S, Orive G. Leukocyte inclusion within a platelet rich plasma-derived fibrin scaffold stimulates a more pro-inflammatory environment and alters fibrin properties. *PLoS One.* 2015 Mar 30;10(3):e0121713.
- (28). Jeng JH, Lan WH, Wang JS, Chan CP, Ho YS, Lee PH, Wang YJ, Wang TM, Chen YJ, Chang MC. Signaling mechanism of thrombin-induced gingival fibroblast-populated collagen gel contraction. *Br J Pharmacol.* 2006 Jan;147(2):188-98.
- (29). Li ZJ, Choi HI, Choi DK, Sohn KC, Im M, Seo YJ, Lee YH, Lee JH, Lee Y. Autologous platelet-rich plasma: a potential therapeutic tool for promoting hair growth. *Dermatol Surg.* 2012 Jul;38(7 Pt 1):1040-6.
- (30). Tohidnezhad M, Wruck CJ, Slowik A, Kweider N, Beckmann R, Bayer A, Houben A, Brandenburg LO, Varoga D, Sönmez TT, Stoffel M, Jahr H, Lippross S, Pufe T. Role of platelet-released growth factors in detoxification of reactive oxygen species in osteoblasts. *Bone.* 2014 Aug;65:9-17.
- (31). Rastegar H, Ahmadi Ashtiani H, Aghaei M, Ehsani A, Barikbin B. Combination of herbal extracts and platelet-rich plasma induced dermal papilla cell proliferation: involvement of ERK and Akt pathways. *J Cosmet Dermatol.* 2013 Jun;12(2):116-22.